PLACE

PLATFORM OF LABORATORIES FOR ADVANCES IN CARDIAC EXPERIENCE

ROMA
Centro Congressi
di Confindustria
Auditorium
della Tecnica

9ª Edizione

30 Settembre
1 Ottobre
2022



HOT TOPICS IN CATH LAB 1: MALATTIA CORONARICA MULTIVASALE

CASO CLINICO: INTRODUZIONE

Zimbardo Giuseppe – *Policlinico Casilino*

Caso clinico – malattia coronarica multivasale: introduzione

- Uomo, 58 aa, 174 cm di altezza e 81 kg di peso corporeo, familiarità per CAD, non precedenti cardiologici, non comorbidità di rilievo.

- Giunge in PS per comparsa dalla sera prima di dolore toracico oppressivo a riposo, intermittente, di breve durata, preceduto da comparsa di angina a bassa soglia nei giorni precedenti

Caso clinico – malattia coronarica multivasale: introduzione

- ECG: RS, FC 70 bpm, normale conduzione AV ed IV; PA 170/90 mmHg
- ECOCG: FEVs 55% con ipocinesia SIV inferiore e parete inferiore basale, non valvulopatie di rilievo, non versamento pericardico, VDx nei limiti
- LAB: Hs-TnI 50 pg/ml (Url 15), Hb 14 g/dL, creatinina 0.86 mg/dL

Caso clinico – malattia coronarica multivasale: introduzione

- Durante l'osservazione recidiva di dolore toracico a riposo, con **transitorio sopraslivellamento del tratto ST in inferiore**, sintomatologia parzialmente regredita dopo NTG
- Al monitor frequenti BEV ed episodi di **TVNS**
- Si somministrano Ticagrelor 180 mg, ASA 250 mg ev, UFH 5000 UI ☾ **Coronarografia urgente**

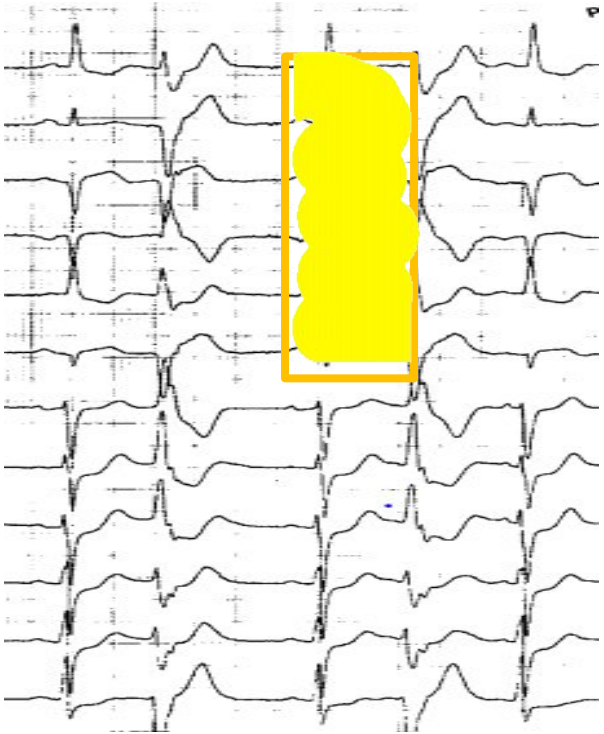

Caso clinico – malattia coronarica multivasale: coronarografia

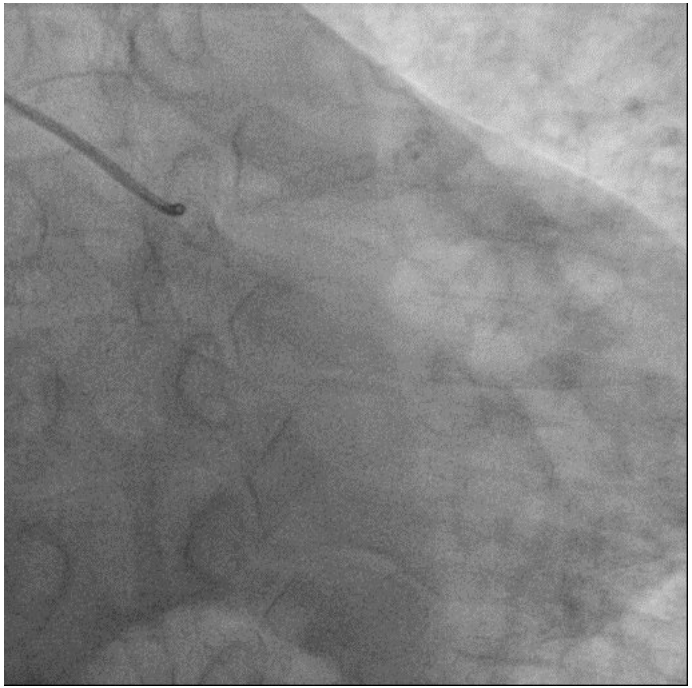

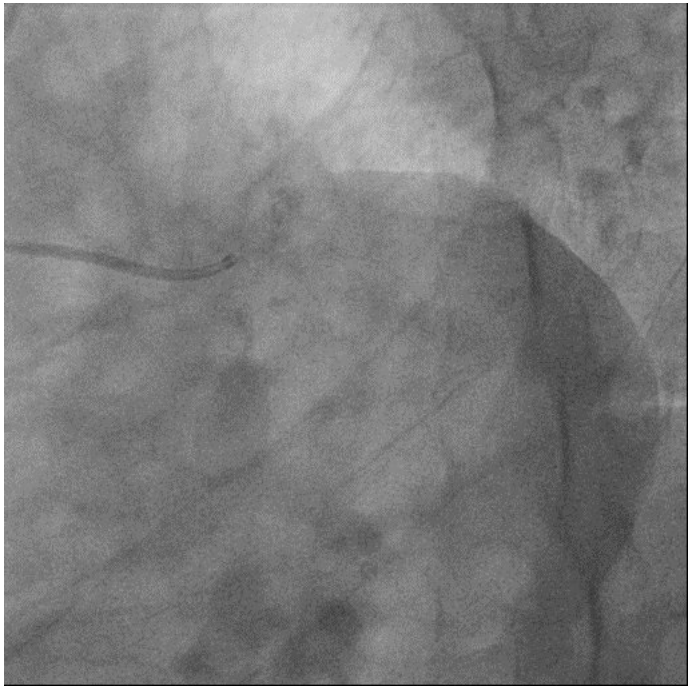

Caso clinico – malattia coronarica multivasale: coronarografia

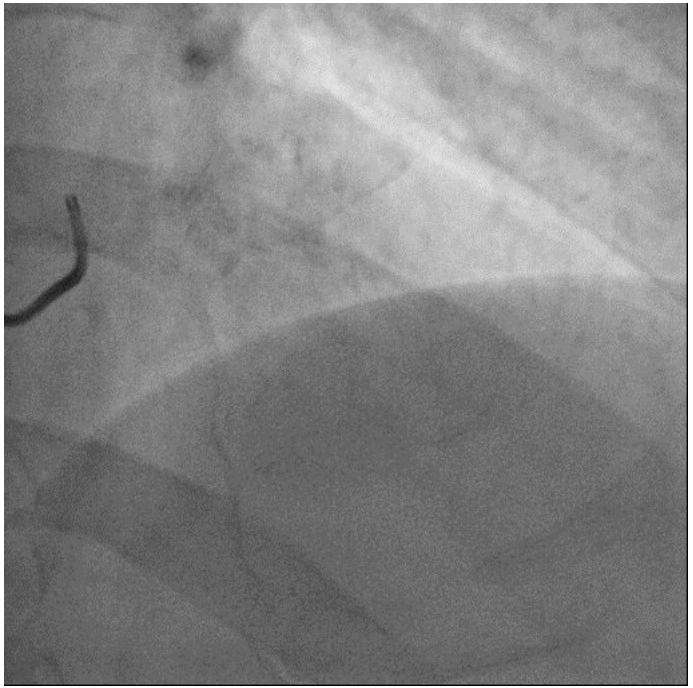

Caso clinico – malattia coronarica multivasale: coronarografia

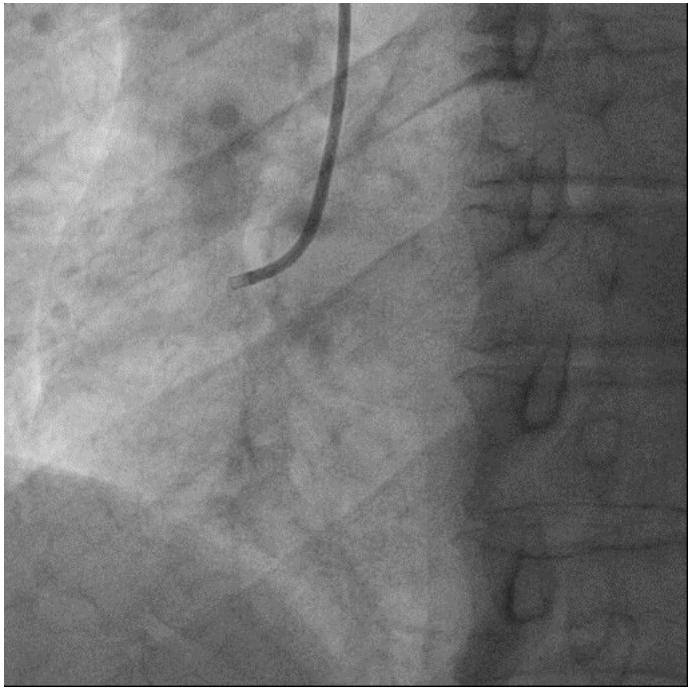

Caso clinico – malattia coronarica multivasale: coronarografia

''Aterosclerosi coronarica diffusa con stenosi subocclusiva focale all'origine di PL di CDx (lesione culprit), stenosi eccentrica angiograficamente intermedia (DS 50%) di TC, stenosi lunga significativa di IVA media''

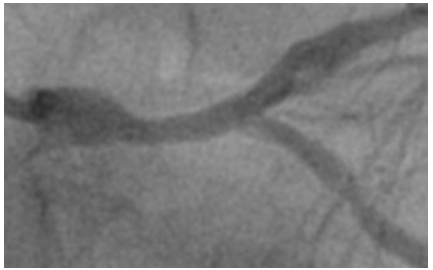

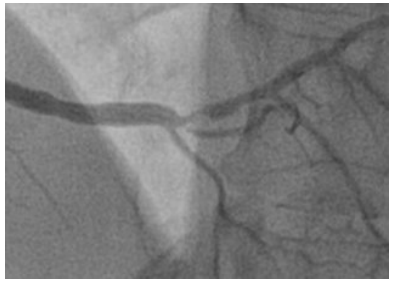

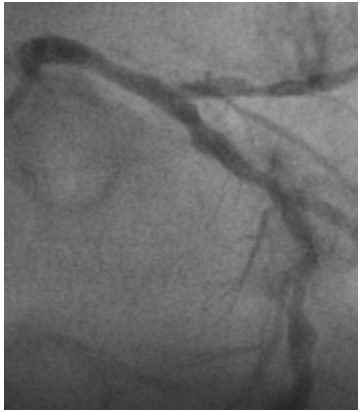

- paziente con SCA e malattia coronarica multivasale
- sintomatico per angina
- episodi di TVNS

COME TRATTARLO??

PLACE

PLATFORM OF LABORATORIES FOR ADVANCES IN CARDIAC EXPERIENCE

ROMA
Centro Congressi
di Confindustria
Auditorium
della Tecnica

9ª Edizione

30 Settembre
1 Ottobre
2022

HOT TOPICS IN CATH LAB 1: MALATTIA CORONARICA MULTIVASALE

CASO CLINICO: CONCLUSIONE

Zimbardo Giuseppe – *Policlinico Casilino*

Caso clinico – malattia coronarica multivasale: trattamento

PCI primaria di PL di CDx e valutazione funzionale asse TC-IVA-CX

Se TC non significativo ☾ PCI di IVA
Se TC significativo ☾ ridiscutere strategia/CABG

Caso clinico – malattia coronarica multivasale: PCI di CDx

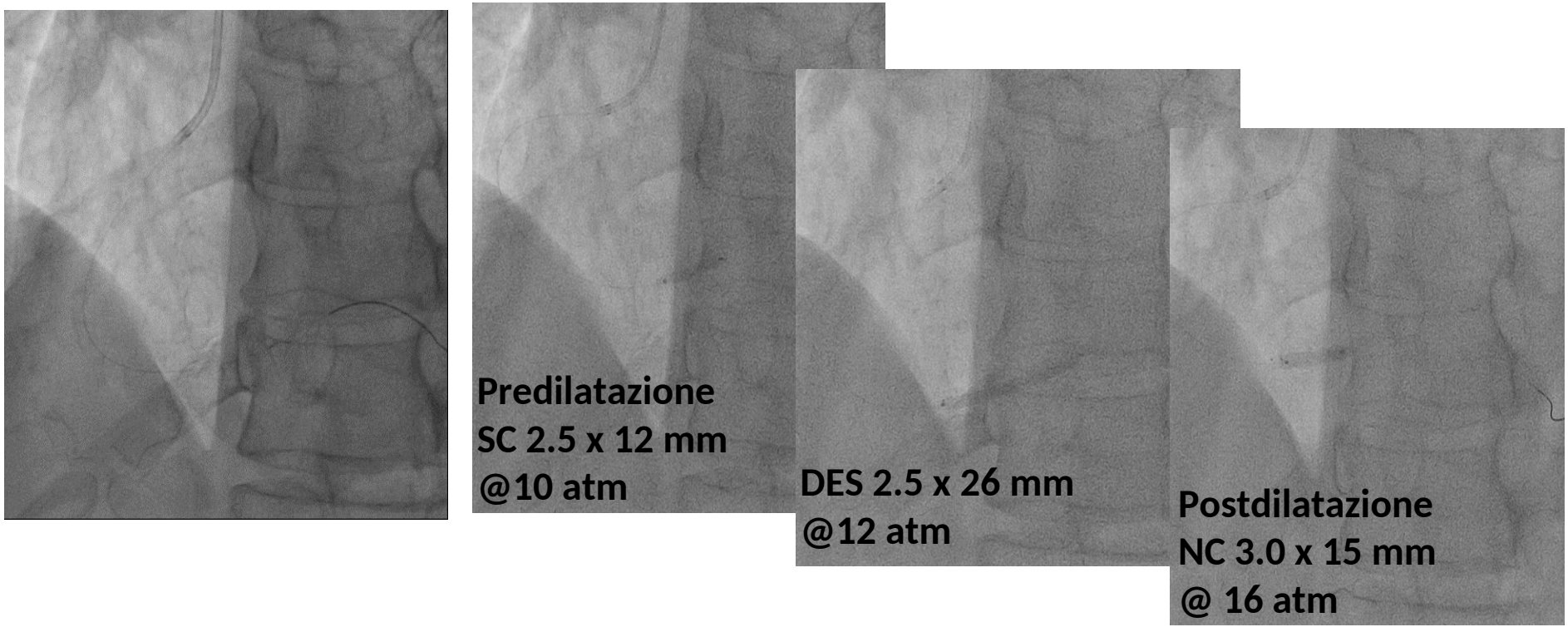

Caso clinico – malattia coronarica multivasale: PCI di CDx

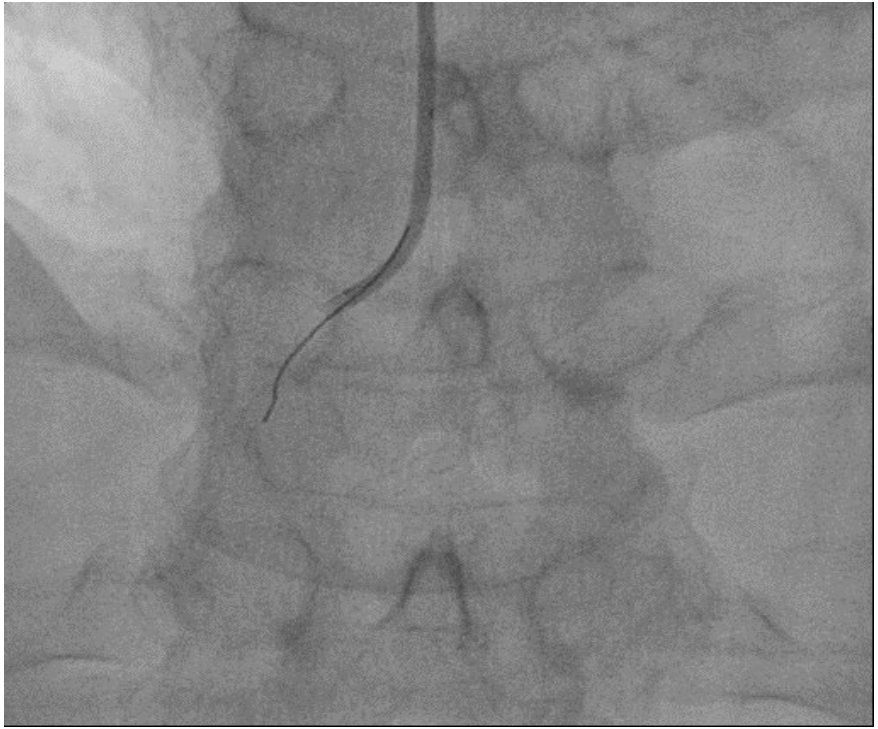

Caso clinico – malattia coronarica multivasale: valutazione funzionale asse TC-IVA-CX

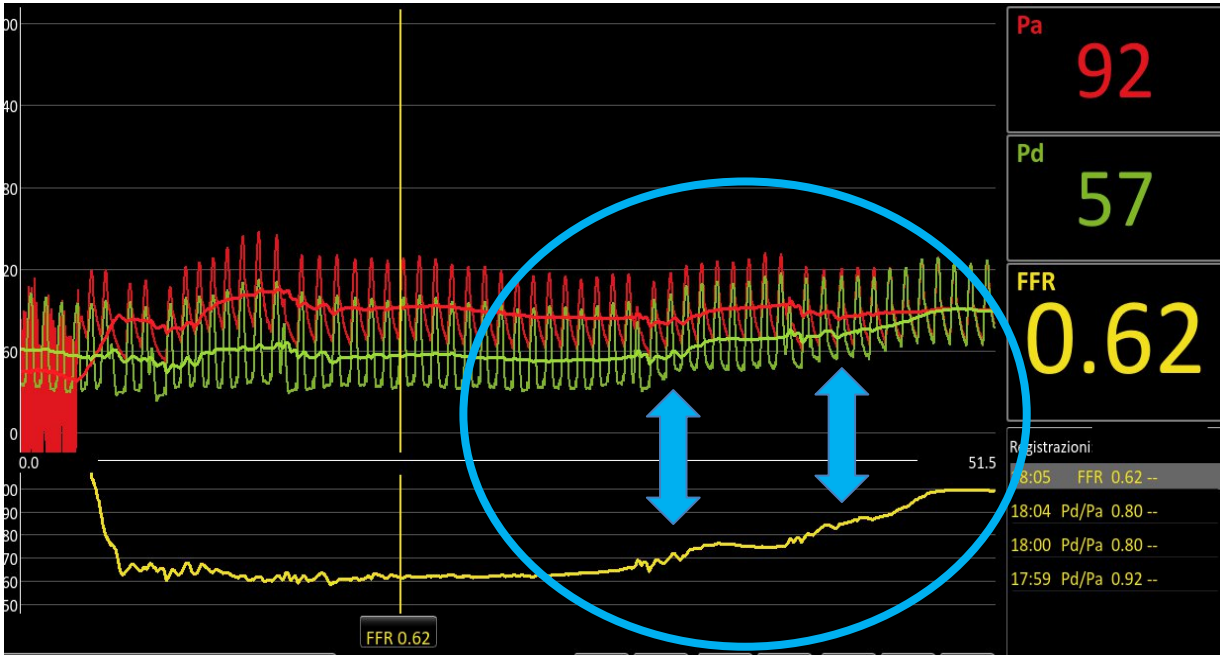

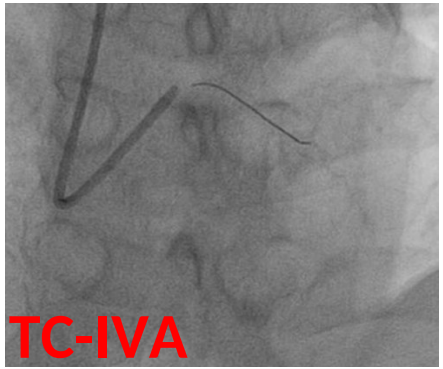

Pd/Pa: 0.80

FFR: 0.62

Adenosina ic 600 mcg

Stenosi significativa con duplice salto pressorio

Caso clinico – malattia coronarica multivasale: valutazione funzionale asse TC-IVA-CX

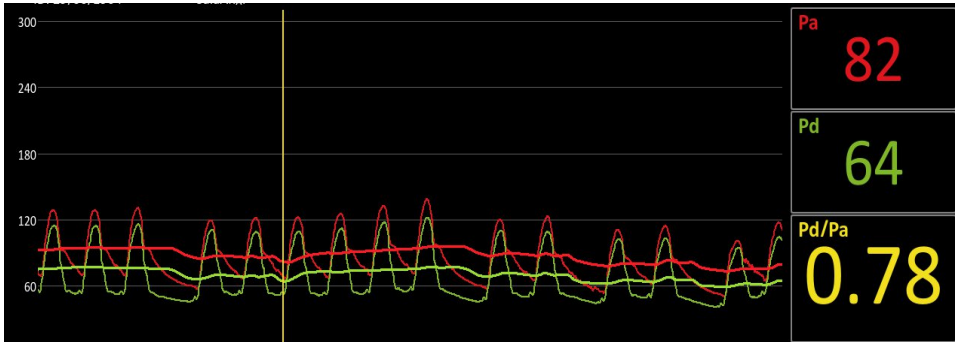

TC-CX

Pd/Pa: 0.92

FFR: 0.78

Adenosina ic 600 mcg

Stenosi significativa

SYNTAX SCORE I: 27

PCI

SYNTAX SCORE II: 20.5

4 year mortality: 3.1%

CABG

SYNTAC SCORE II: 21.7

4 year mortality: 3.4%

Euroscore II: 0.6%

STS mortality: 0.7%

STS morbidity: 4.2%

Caso clinico – malattia coronarica multivasale: conclusione

- Indicazione a CABG in elezione
- Ricoverato dopo circa 45 giorni
- In AG e CEC confezionamento 2 bypass (Y conduit: LIMA su IVA e RIMA su OM1)
- A 20 mesi asintomatico, buona capacità funzionale, non eventi cardiovascolari