Sindrome della vena cava superiore in un paziente pacemaker-dipendente: approccio combinato di estrazione transvenosa di elettrocateteri mediante tecnica rotazionale bidirezionale e ricostruzione della vena cava superiore

Dottor Raimondo Pittorru, F. Arturi, F. Tona, V. Tarzia, F. Migliore, S. Iliceto, G. Gerosa

Università degli Studi di Padova

Dipartimento di scienze Cardio-Toraco-Vascolari e Sanità Pubblica

Cenni anamnestici

- Maschio, 77 anni che è giunto alla nostra attenzione per cianosi delle labbra, rubeosi e pletora facciale, circoli collaterali prominenti a livello del torace anteriore ed edema a carico degli arti superiori e del collo. In anamnesi si segnalano diabete mellito, linfoma non-Hodgkin in regolare follow-up, epatite HCV-relata eradicata ed un BAV di III grado per il quale veniva impiantato un **pacemaker bicamerale** 4 anni prima.

Work up diagnostico

- Gli esami ematochimici non rivelavano disordini del profilo coagulatevi.
- L'ECG e l'interrogazione del device dimostravano che il paziente era pacemaker-dipendente.
- L'ecocardiogramma transtoracico mostrava una normale funzione di pompa biventricolare in assenza di valvulopatie.
- Angio-TC e flebografia che documentavano una stenosi a livello della confluenza della vena anonima, estesa fino alla vena succlavia sinistra.

DEPARTMENT of CARDIOLOGY PADUA

Management

Necessario eseguire una approfondita diagnosi differenziale (sindrome anticorpi antifosfolipidi, sindrome paraneoplastica, compressione ab estrinseco…)

Veniva introdotta terapia con eparina a dosaggio terapeutico, senza beneficio. Il caso veniva discusso da un **team multidisciplinare** che deliberava per un intervento ibrido.

Procedura ibrida

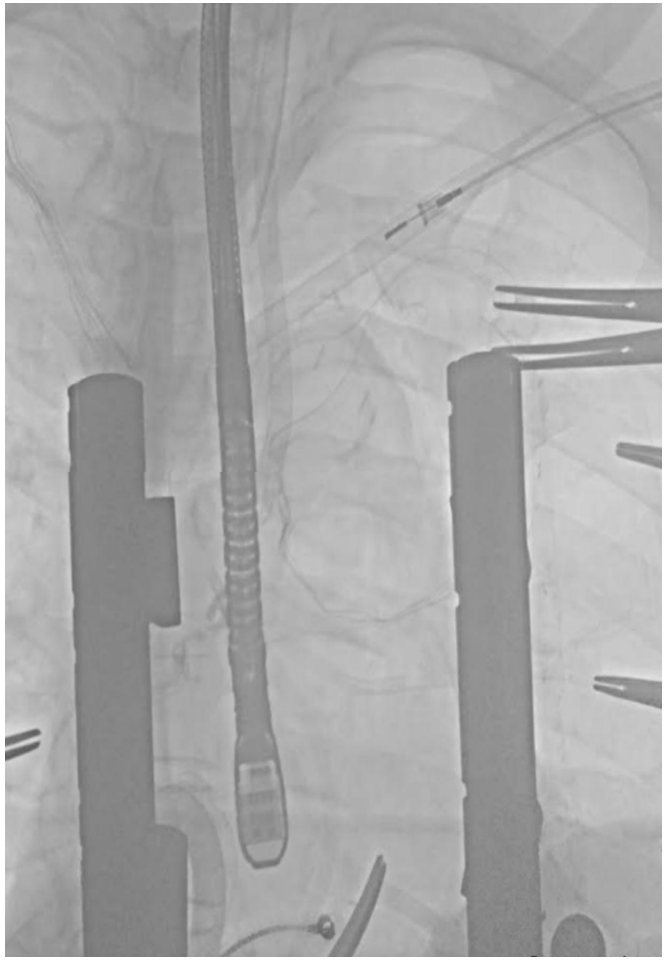

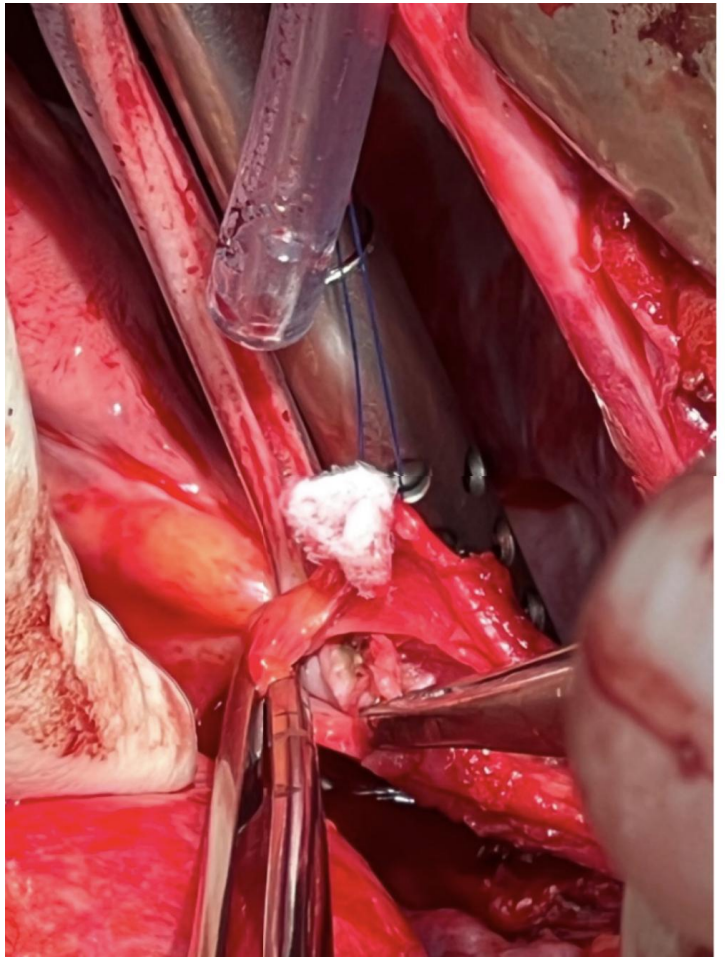

DEPARTMENT of CARDIOLOGY PADUA

Conclusioni

La **sindrome della vena cava superiore** legata alla presenza di elettrocateteri è una condizione rara. Non esiste - allo stato attuale - un protocollo gestionale omogeneo ed uniforme. Questo caso clinico, tuttavia, dimostra che un **approccio ibrido** che coniuga l'estrazione transvenosa con sheath meccaniche alla ricostruzione della vena cava è sicura ed efficace al fine di ottenere il miglioramento dei sintomi, la pervietà della vena cava e a garantire un pacing adeguato.